

# Meine Erfahrungen mit einer neuen Methode für den internen Sinuslift

## Versorgung mit XiVE Implantaten – ein Praxisbericht

Die Sinusbodenelevation hat die Möglichkeiten der Implantologie in den letzten 30 Jahren massiv erweitert. Das erstmals Anfang der 80er-Jahre des vorigen Jahrhunderts von Boyne und James beschriebene Verfahren der externen Sinusbodenelevation wurde 1986 von Tatum<sup>1</sup> zur noch heute angewandten Methode modifiziert. 1994 erweiterte dann Summers<sup>2</sup> das Behandlungsspektrum um die geringinvasive Osteotomie und führte somit die „interne“ oder „indirekte Sinusbodenelevation“ ein.

Gerald Peintinger/Obdach, Österreich

■ Bei der internen Sinusbodenelevation stehen grundsätzlich zwei Methoden zur Verfügung, OSFE (Osteotomie Sinus Floor Elevation, ursprünglich von Summers beschrieben) und BASS<sup>3</sup> (Ballon-assistierte Sinusbodenschleimhautelevation). Dieser Artikel präsentiert eine Erweiterung des OSFE für die Freundsituation, um noch geringere vertikale Knochenhöhen als 5 mm mit einer internen Elevation versorgen zu können. Diese wird von vielen Autoren als die minimal notwendige Knochenhöhe beschrieben.<sup>4</sup>

Die Autoren haben in ihrer Klinik gute Erfahrungen mit Eigenknochen gemacht und legen daher ein hohes Augenmerk auf die nahezu ausschließliche Verwendung von autogenem Knochenmaterial. So ist die vorgestellte Technik auch nicht ohne Entnahme eines Knochenblocks aus der Kinn- oder der retromolaren Region möglich. Aber gerade die Verwendung solcher Transplantate bringt bei diesem Verfahren die gewünschten Vorteile einer massiven Kompakta in der Empfängerregion im Oberkiefer.

### Vorgehen

#### Schritt Eins

Durch einen weit palatinal angelegten transgingivalen Schnitt wird der Mukoperiostlappen in der Ausdehnung hinter dem letzten Zahn bis in die Weisheitszahnregion nach bukkal präpariert (Abb. 2). Nach der Festlegung der

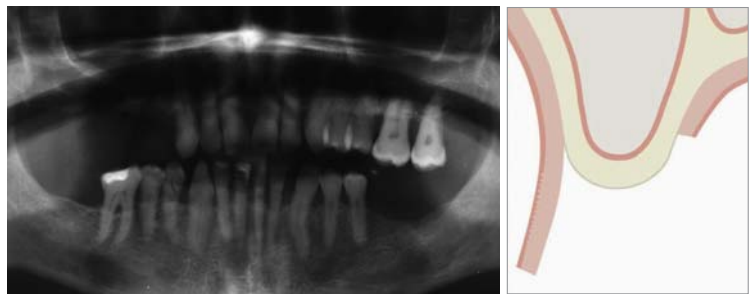

Abb. 1: Präoperatives Röntgenbild. – Abb. 2: Querschnitt eines atrophierten Kiefers.

Implantatposition mittels Hauttinte werden Breite und Länge des anzuhebenden Areals mit einer Schublehre vermessen.

#### Schritt Zwei

Nun wird das Operationsfeld im Bereich des Kinns oder der retromolaren Region dargestellt, und die Eckpunkte des zu entnehmenden Blocks werden wieder mit Hauttinte markiert. Die Kompakta durchtrennen wir entweder mit dem Piezotom oder einem kleinen Rosenbohrer. Der Nachteil der Piezochirurgie im Bereich mit einer Kompakta von mehreren Millimetern liegt im erhöhten Zeitaufwand. Hier ist ein chirurgisches Handstück mit dem oben definierten Rosenbohrer zu bevorzugen. Das auf diese Weise gewonnene rechteckige Kompaktstück wird mit unterschiedlichen Meißeln (gerade oder gebogen) mobilisiert (Abb. 3). Mithilfe der Meißel ist es möglich, in der Mobilisierungsphase den an der Kompakta verblei-

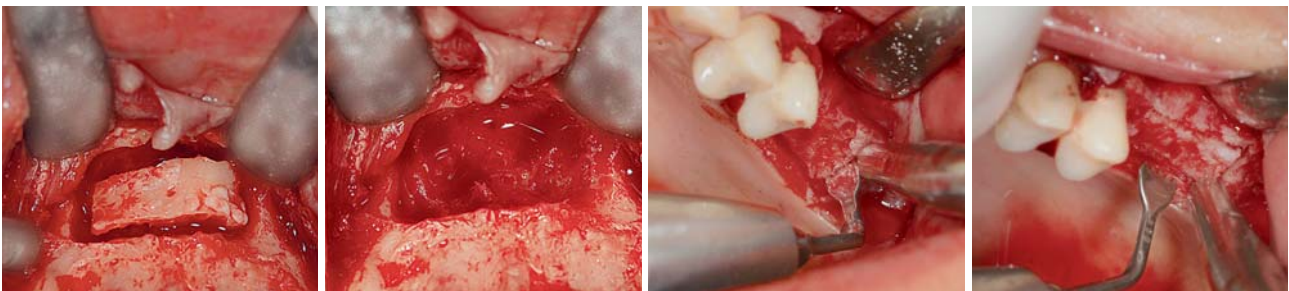
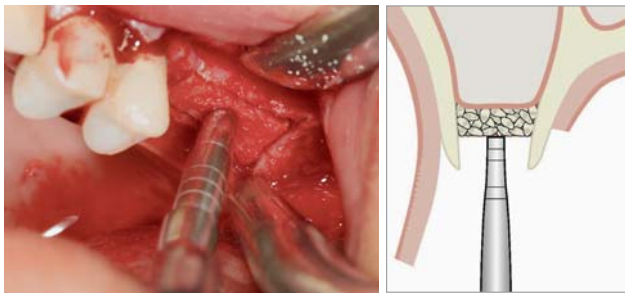


Abb. 3: Knochenblockentnahme aus dem Kinn. – Abb. 4: Großzügige Spongiosa-Ausräumung. – Abb. 5: Präparation des zu kondensierenden Areals. – Abb. 6: Pyramidenstumpffartige Präparation in die Tiefe.



**Abb. 7:** Beginn der kranialen Kondensation des ortsständigen Knochens. – **Abb. 8:** Kranialvershub des ortsständigen Knochens.

benden Anteil der Spongiosa sehr gut zu steuern. Durch diese Technik erhält man Knochenblöcke von 6 bis 8 mm Knochenhöhe. Im Anschluss wird die Spongiosa großzügig mit dem scharfen Löffel oder einem großen Rosenbohrer exkaviert (Abb. 4) und das anfallende Material mit einem Knochenfilter aufgefangen. Die Wundversorgung erfolgt in der Kinn- oder retromolaren Region nach Knochenrandglättung und Applikation eines Aperylnyl-Kegels mit speicheldichtem Wundverschluss durch Vicryl 6.o.

#### Schritt Drei

Der so aus der Kinnregion oder der retromolaren Region gewonnene Block wird auf den Alveolarkamm des zu elevierenden Oberkieferabschnitts positioniert und manuell eingerichtet. Die Eckpunkte des Blocks werden mit Hauttinte auf den Alveolarkamm übertragen.

#### Schritt Vier

Nun beginnt der heikle Teil des Prozedere, bei dem sehr konzentriert und feinmotorisch gearbeitet werden muss. Die übertragenen Hauttinte-Eckpunkte werden jetzt mit dem Piezotom oder dem kleinen Rosenbohrer zur Bildung eines Rechtecks verbunden. Das Rechteck muss so präpariert werden, dass es etwas kleiner ist (etwa 1 mm) als der entnommene Knochenblock (Abb. 5 und 6). Das Rechteck wird jetzt divergierend im Sinne einer weiteren Pyramidenstumpfbildung nach kranial bis kurz vor Erreichung der Schneider'schen Membran präpariert. Für diese Präparation erweist sich das Piezotom gegenüber dem Rosenbohrer als vorteilhaft, weil erstens der Schnitt linear und zart wird, und zweitens der Schutz der Schneider'schen Membran vor Verletzung sehr gut und einfach gegeben ist. Wir sehen in dieser Region den Nachteil des hohen Zeitaufwands durch die Piezochirurgie nicht gegeben, weil sich der gesamte Knochen in dieser Region weicher, spongioser und sehr leicht formbar darstellt.

#### Schritt Fünf

Jetzt beginnt der Einsatz der Kondensatoren, nicht aber der Elevatoren (Abb. 7). Kondensatoren finden Verwendung, weil es unsere Intention ist, den teilweise mobilisierten autogenen Pyramidenstumpf unter Anhebung der Schneider'schen Membran nach kranial zu elevieren. Die langsame kraniale Kondensation des Pyramidenstumpfes bewirkt eine großteilige Frakturierung des autogenen Materials, wodurch eine zusätzliche Volumenvermehrung eines unter Umständen schon

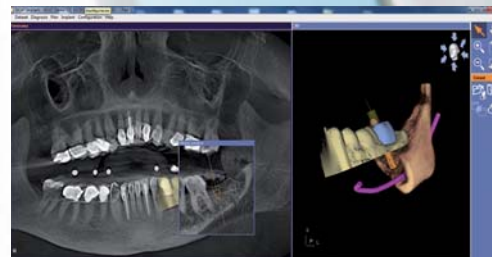
# MAKE EVERY CASE COUNT



SICAT Implant

**Jeder Fall zählt** – nutzen Sie jetzt die einfache und sichere Art der Implantatplanung und -umsetzung.

- Einfacher Datenimport von allen DVT- oder CT-Systemen
- Exakte Umsetzung durch SICAT Bohrschablonen mit garantierter Genauigkeit
- Günstige Software und Bohrschablonen bereits ab €160



Intuitive Softwarebedienung, exakte und kostengünstige Bohrschablonen – Implantatplanung die Sinn macht.

Entdecken Sie jetzt SICAT Implant. Durch unseren Außendienst live in Ihrer Praxis oder im Internet:

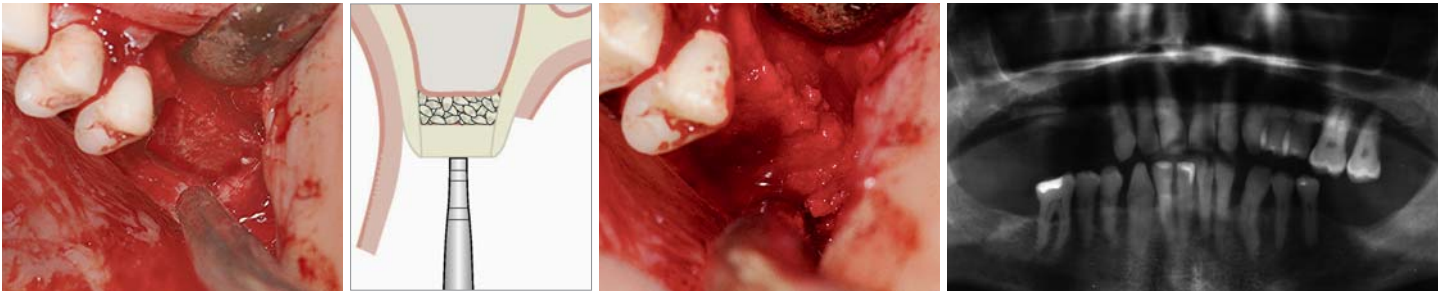
[www.sicat.de](http://www.sicat.de)



Hier scannen  
und Film sehen!

# SICAT.

SICAT GmbH & Co. KG · Brunnenallee 6 · 53177 Bonn  
Tel. +49 228 854697-0 · Fax +49 228 854697-99 · [info@sicat.com](mailto:info@sicat.com)



**Abb. 9 und 10:** Presspassgenaues Einklopfen des autogenen Kinnblocks. – **Abb. 11:** Ausmodellieren der Ränder mit autogenen Knochenspänen. – **Abb. 12:** Postoperatives Röntgenbild. – **Abb. 13:** Insertion von zwei XiVE S Implantaten mit 3,8 mm Durchmesser und 13 mm Länge.

auf 2 bis 3 mm atrophierten Alveolarkammareals unter dem Schutz der Schneider'schen Membran entsteht (Abb. 8). Einer Verletzung der Membran wird umso mehr vorgebeugt, je flächiger und unter sich gehend der Pyramidenstumpf nach kranial kondensiert wird. Selbst eine punktförmige Verletzung der Membran hat sich in unserem Patientengut nie als Komplikation oder als Grund für einen Operationsabbruch dargestellt.

#### Schritt Sechs

Die durch den vorherigen Schritt entstandene Knochen-grube wird nun mit dem Spongiosamaterial aus der Retromolaren- oder Kinnregion gefüllt und noch einmal mit den Kondensatoren nach kranial kondensiert. Das Spongiosamaterial wurde zuvor mit dem scharfen Löffel oder mit dem Knochenfilter gesammelt.

#### Schritt Sieben

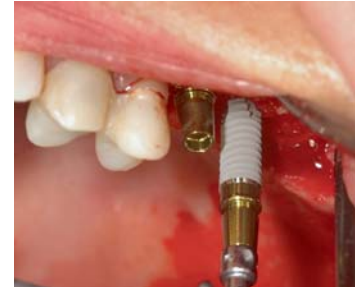Abschließend wird nun der autogene Block verwendet, um den Zugang zur Kieferhöhle plan zu verschließen. Zu diesem Zweck wird der Block außerdem – falls es nötig ist – unter Fixierung durch eine Luerzange extraoral fein bearbeitet, anschließend auf den Alveolarkamm gesetzt und unter Zuhilfenahme der Kondensatoren pressge-nau nach kranial geklopft (Abb. 9 und 10). Die endgültige plane Modellation des Alveolarkamms erfolgt mit auto-genen Knochenspänen (Abb. 11). Ohne die Notwendig-keit einer zusätzlichen Fixation des Blocks wird der Mukoperiostlappen adaptiert und speicheldicht mit Vicryl 6.0 vernäht. Der retromolar gewonnene Block er-weist sich hier einfacher im Handling, da er schon von vornherein eine planere Oberfläche als der Block aus dem Kinn aufweist.

#### Weiteres Prozedere

Im Allgemeinen bevorzugen die Autoren bei dieser Operationstechnik das zweizeitige Vorgehen. Zweizeitig deshalb, da es das Ziel ist, 13 mm lange Implantate bei einer sehr geringen Knochenhöhe zu inserieren, die entsprechend eleviert werden muss (Abb. 13). Dadurch kann es dazu kommen, dass im ersten Operations-schritt die Höhe von 13 mm noch nicht erreicht werden kann. Unter Umständen ist dies erst im zweiten Schritt nach zwei Monaten Einheilung durch Implantatinser-

tion und gleichzeitige Elevation, jetzt im Sinne von Summers, möglich.

Wenn aber die Größe des retromolaren Blocks so ausgefallen ist, dass er größer als die Durchmesser der Implantate ist und die erreichte Höhe mindestens 13 mm beträgt, kann auch einzeitig vorgegangen werden. Die Kompakta der retro-molaren Region in der Transplantationsregion gewähr-leistet eine hohe Primärstabilität der Implantate. Aus-gesprochen gut eignen sich in diesen Fällen die XiVE Implantate (DENTSPLY Friadent, Mannheim) mit dem selbstschneidenden Gewinde, womit eine atraumatische Insertion ermöglicht wird. Zugleich verdichtet der extendierte krestale Anteil während des Eindrehens auf schonende Weise den periimplantären Knochen.



#### Schlussfolgerung

Unsere Methode stellt eine zusätzliche Erweiterung der Sinusbodenelevation für den geübten Implantolo-gen dar. So kann auch eine niedrigere Restknochen-höhe als von Summers dargestellt, zuverlässig mit rein autogenen Transplantaten ein- oder zweizeitig ver-sorgt werden, als es von Summers dargestellt wurde. Der Nachteil der Entnahmeoperation wird aus unserer Sicht durch den Erhalt einer massiven Kompakta in der Empfängerregion und der damit einhergehenden Möglichkeit einer extrem hohen Primärstabilität wett-gemacht. Anders wäre dies im Oberkieferseitenzahn-bereich nicht erreichbar. ■

Eine Literaturliste finden Sie im Internet unter: [www.dentsply-friadent.com/identity](http://www.dentsply-friadent.com/identity)

#### KONTAKT

##### Dr. Gerald Peintinger

Hauptstraße 47/2  
8742 Obdach, Österreich  
Tel.: +43 3578 3200  
E-Mail: [gerald.peintinger@gmail.com](mailto:gerald.peintinger@gmail.com)

